

# EL CORE

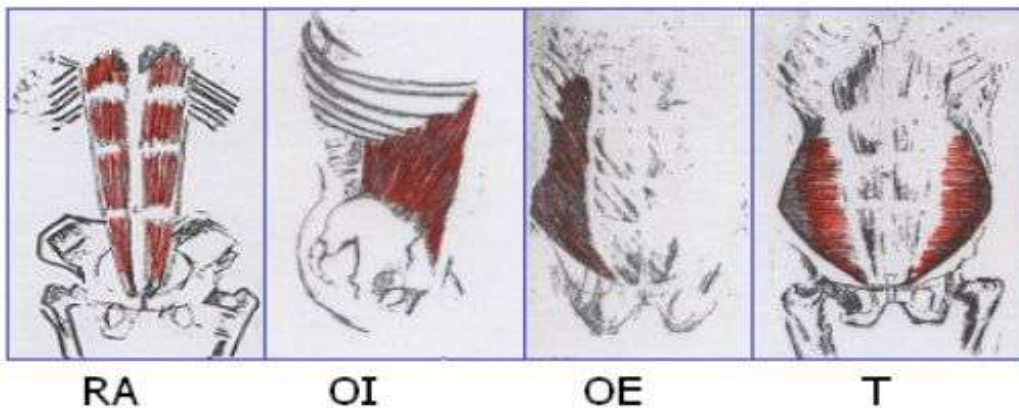
(Compendio de músculos del cuerpo humano)

<http://www.pilates.julianpersonaltrainer.com>

La mayoría de los músculos del core está ubicada en el área del ombligo y la espalda baja.

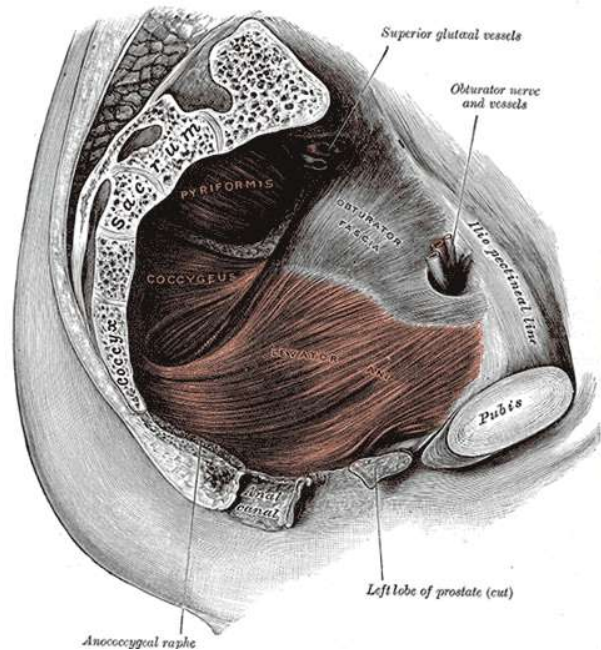
El core está constituido principalmente por los músculos del piso de la pelvis, el transverso del abdomen, los oblicuos internos y externos, el recto abdominal, los multífidos, los erectores espinales (sacroespinales), especialmente el longuísimo del tórax y el diafragma. Otros músculos del core son el dorsal ancho, el glúteo mayor y el trapecio.

## Anatomía de los músculos de la pared abdominal



El conocimiento de la musculatura abdominal es básico no solo en el método Pilates, sino en la aplicabilidad del movimiento a la funcionalidad del cuerpo en las diferentes acciones ya sean deportivas o en la cotidianidad. La siguiente es la descripción de la ubicación y función de los principales músculos del tronco:

**El suelo pélvico:** El suelo pélvico está formado por tejidos, entre los cuales se encuentran algunos músculos, que van desde el hueso púbico al cóccix. Su contracción simultánea contribuye a la estabilidad de la espina. Estos músculos se fortalecen comprimiéndolos como si se intentase detener la circulación de la orina en plena micción.



El diafragma pélvico es el mayor grupo muscular del suelo pélvico. Estos músculos desempeñan casi todas las funciones de dicha zona, entre las que cabe citar la función sexual, el control de los esfínteres y el sostén de los órganos vitales.

Los ejercicios abdominales, así como los ejercicios de “**Kegel**”, fortalecen los músculos del suelo pélvico y reactivan su función en la zona.

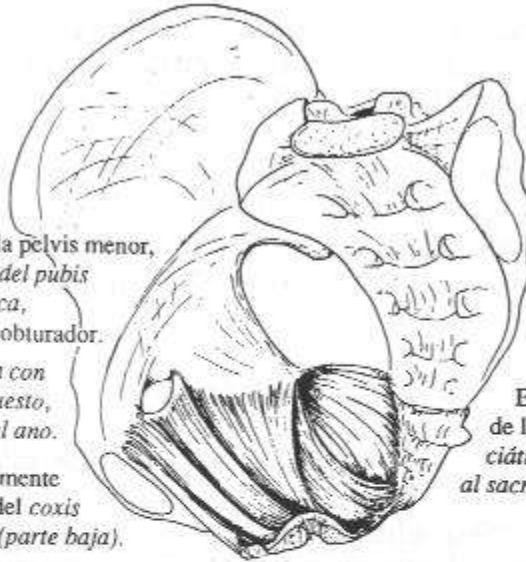
- Elevador del ano: Este músculo se divide en dos partes, el pubococcígeo y el iliococcígeo.
  - Pubococcígeo: Sostiene y aumenta ligeramente el piso de la pelvis, resiste la creciente presión intraabdominal y jala el ano hacia el pubis para constreñirlo.
  - Iliococcígeo: Sostiene y aumenta ligeramente el piso de la pelvis, resiste la creciente presión intraabdominal y jala el ano hacia el pubis para constreñirlo.
- Coccígeo: Sostiene y eleva ligeramente el suelo de la pelvis, resiste la presión intraabdominal y tira el cóccix hacia delante, después de la defecación o el parto.

### *elevador del ano*

Este músculo se inserta en la pelvis menor, en una línea que va del pubis a la espina ciática, pasando por el agujero obturador.

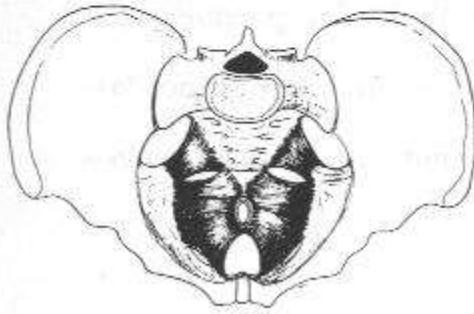
Se junta en la línea media con las fibras del elevador opuesto, por delante y por detrás del ano.

Termina igualmente en los bordes del coxis y del sacro (parte baja).



### *isquiocoxígeo*

Este músculo va de la espina ciática al sacro.



#### **Acción:**

Aparte de ser elevadores en la defecación, estos músculos también cumplen la función de sostener las vísceras.

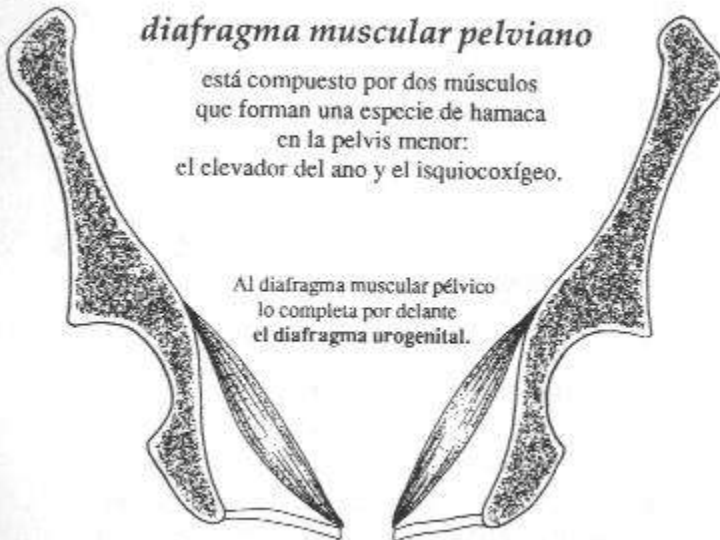Se llevan el sacro en contranutación.

Atención: no intervienen de ningún modo en la posición de la pelvis sobre los fémurs, ya que no tienen inserciones en estos últimos.

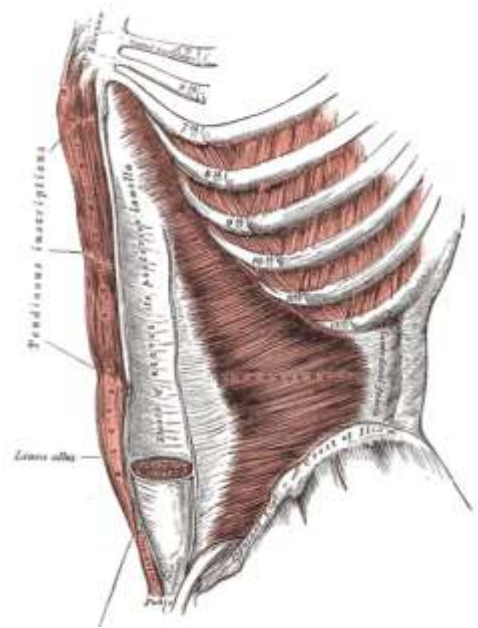
### *diafragma muscular pelviano*

está compuesto por dos músculos que forman una especie de hamaca en la pelvis menor: el elevador del ano y el isquiocoxígeo.

Al diafragma muscular pélvico lo completa por delante el diafragma urogenital.



**Transverso abdominal:** El transverso abdominal constituye la primera capa de los músculos abdominales, sus fibras son transversales. Sus fibras se extienden en sentido horizontal entre la pelvis y el tórax, envolviendo al cuerpo como si fuera un corsé. No participa directamente en ningún movimiento (carece de función dinámica) pero influye sobre la forma del cuerpo y su estética (presiona los órganos intestinales hacia dentro), contribuyendo al aumento de la presión intraabdominal al contraerse (Young y Cols., 1997 en Miñarro, 1999)



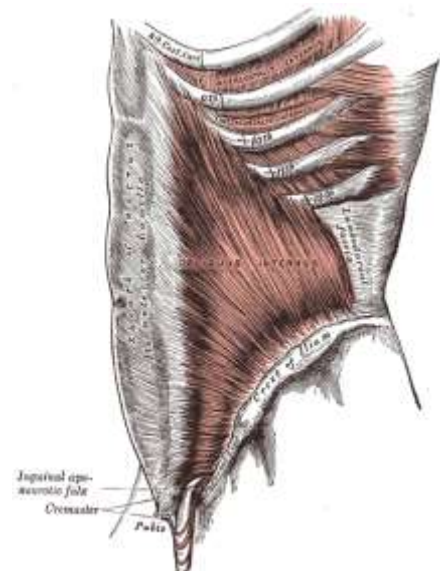
Se origina en la cara interna de las últimas 5 ó 6 costillas, en el ligamento lumbocostal, en las apófisis costiformes de L1 – L5, en la cresta iliaca y en el arco de farlopio.

Se inserta en la línea media, realizando una curva aponeurótica que es máxima a la altura del ombligo, la cual tapa la cara posterior de los rectos del abdomen, quedando libre en su 1/3 inferior. Se denomina arco de DOUGLAS.

Sus funciones, constrictor del abdomen, aumenta la presión intraabdominal, contribuye a la micción, defecación, vómitos, tos, partos, espiración forzada...

**Oblicuo interno:** Se ubica entre el transverso abdominal y el oblicuo externo. Trabaja junto con el oblicuo externo en el lado opuesto para flexionar y rotar la espina lumbar. La contracción unilateral del oblicuo interno genera una flexión lateral y una rotación de la espina y la caja torácica. La contracción bilateral causa compresión del abdomen y ayuda en la flexión del tronco.

Se origina en toda la cresta iliaca, en el arco de farlopio, y en las apófisis espinosas de L5 a S1. Sus fibras se dirigen hacia delante y hacia arriba, y van inclinando



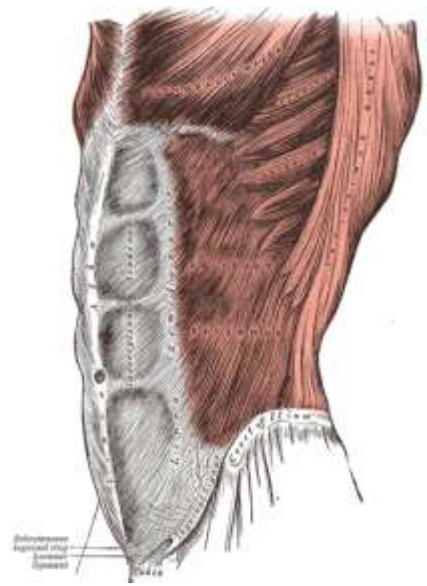
progresivamente hasta que las fibras más inferiores y anteriores son transversales y horizontales.

Las fibras posteriores se insertan en el borde caudal de las 3 últimas costillas, en el apéndice xifoides, las fibras medias e inferiores en la línea alba.

Funcionan de forma unilateral, inclinando y rotando hacia el mismo lado. De forma bilateral flexionando el tronco.

**Oblicuo externo:** Es el más largo de los dos grupos de oblicuos. Es un músculo abdominal lateral. Trabaja en conjunto con el oblicuo interno. En el lado opuesto para flexionar y rotar la espina lumbar. La contracción unilateral del oblicuo externo da como resultado una flexión lateral del tronco y rotación de la espina y la caja torácica. La contracción bilateral causa compresión del abdomen y ayuda en la flexión del tronco.

Se origina en la cara lateral de las costillas 5<sup>a</sup> – 12<sup>a</sup>, por medio de digitalizaciones serradas que se van entremezclando con las de los músculos serrato mayor y dorsal ancho. Desde ahí las fibras se dirigen hacia abajo y hacia delante.



Su inserción se da en una extensa línea que ocupa la zona que va desde la cresta iliaca a la parte externa de la aponeurosis de los rectos del abdomen. Algunas fibras al llegar a la espina iliaca anterosuperior, saltan a las inmediaciones del pubis, formando un pequeño orificio denominado arco de Falopio, arco crural o anillo inguinal, por donde pasan arterias, venas, nervios, y al cremáter de la pierna.

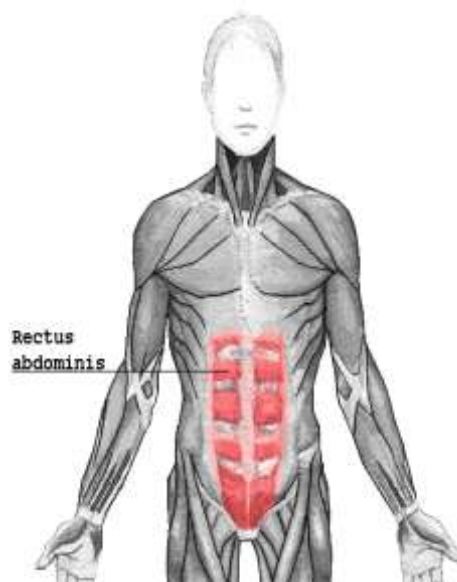
Funcionan de forma unilateral, inclinando y rotando hacia el mismo lado. De forma bilateral flexionando el tronco.



Muchas fibras del oblicuo mayor se continúan con las del músculo oblicuo menor del otro lado. Actúa de manera conjunta con el oblicuo menor, por lo que si se contraen las fibras más laterales de los oblicuos se produce una presión intraabdominal que contribuye a la expulsión del contenido abdominal en la defecación o en la micción.

Si el diafragma está relajado se produce un esfuerzo espiratorio activo.

**El recto abdominal:** Es el más largo del grupo. Sus fibras están ubicadas verticalmente. Une la caja torácica con la pelvis. Este músculo es principalmente un flexor anterior del tronco, pero también trabaja con los otros tres pares para comprimir el abdomen. (Comprimir es un concepto en Pilates que significa contraer los músculos abdominales, generando una acción que disminuye el diámetro de la cintura, generado entre la parte anterior, lateral y posterior).



Las fibras superiores del recto abdominal, oblicuo externo e interno, actúan en conjunto, para flexionar el tronco en forma recta o en diagonal. (Koch, 1994 Tayson, 1997) mientras que las fibras inferiores del recto abdominal, oblicuo externo e interno, actúan en conjunto traccionando la pelvis en retroversión, para permitir el descenso gradual del tronco al retornar a la posición inicial en el ejercicio de encogimiento. No obstante la función más importante de las fibras inferiores es la de controlar y estabilizar el movimiento de la pelvis durante actividades como caminar, correr, mantener una posición estática de la cadera, etc. (Koch, 1994; Cissik, 2002)

Concluyendo, flexiona el tórax si la pelvis está fija y levanta la pelvis si el tórax está fijo (Sobotta y Becher en Colado, 1996).

Se origina en el borde superior del pubis por medio de un pequeño tendón de 2 – 3 cm.

Se inserta en la cara anterior de los 5º, 6º y 7º cartílagos costales y apéndice xifoides.

Están cubiertos por una fascia común, que le da a esta zona una mayor contención y que sirve como vaina para el desplazamiento de los músculos rectos del abdomen.

Se trata de un músculo poligástrico formado por 4 vientres musculares separados por 3 bandas tendinosas. La más inferior está hacia la altura del ombligo, mientras que la más superior está a la altura de la 8ª costilla.

Cada zona recibe nervios independientes que inervan cada segmento, excepto en la zona intermedia que se que da sin inervación, convirtiéndose en una aponeurosis.

En cuanto a su función, su tono contribuye a mantener la posición erecta y a mantener las vísceras en su posición.

Produce flexión de la columna vertebral a través de las costillas.

Su contracción unilateral produce inclinación lateral del tronco hacia el mismo lado.

Su tono limita la inspiración máxima y favorece la espiración.

**Erector de la espina (Sacro espinal):** Grupo de músculos ubicados unos paralelo del otro, a los lados de la columna vertebral, en tres pares. Colectivamente, producen la extensión de la espina. Esta es la masa muscular más grande de la espalda y consiste de tres agrupaciones: **iliocostales, longísimos y espinales**. Estos grupos, consisten de una serie de músculos que se superponen. El grupo iliocostal se coloca lateralmente, el grupo longísimo es de colocación intermedia y el grupo espinal se coloca interiormente.

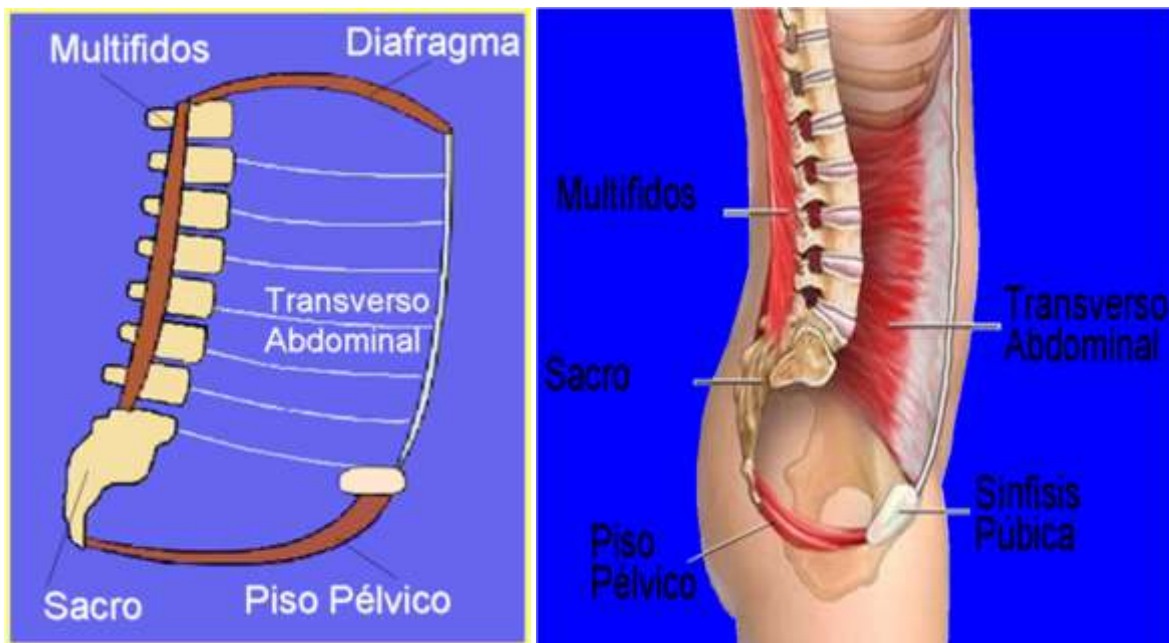
**Multífidos:** Estos músculos son responsables de la extensión, la flexión lateral y la rotación hacia el lado opuesto de la columna vertebral. Se originan en el sacro, ilion procesos transversos de las vértebras lumbares, torácicas y las cuatro vértebras cervicales inferiores y

se insertan en el proceso espinoso de una vértebra más alta. Contribuyen a la estabilidad de la espalda y la pelvis.

**Dorsal ancho:** Es un músculo muy largo y además muy ancho, en el cual todas sus fibras son ascendentes. Se origina en una línea continua en todas las apófisis espinosas, desde la 7ª vértebra dorsal hasta la cresta del sacro, así como en los ligamentos iliolumbares, y en la zona superior de la cresta del sacro. Todas las fibras van a terminar en un tendón espinal en la zona infratroqueana y en el canal bicipital del húmero. Acciona sobre el brazo en la abducción, extensión y rotación interna; con los brazos fijos contribuye a la trepa, si tiene los dos extremos fijos contribuye a la posición firme.

**Cuadrado lumbar (Quadratus Lumborum):** Se origina en la parte superior de la cadera y se inserta en la doceava costilla y la espina lumbar. Es realmente el único flexor lateral. Cuando la pelvis está fija, la contracción de este músculo causa la flexión lateral de la espina lumbar y la caja torácica.

### Cilindro de presión



Richardson y col: "Cilindro de presión"



## Músculo diafragma

Debemos tratar antes de todo el músculo diafragma ya que es la estructura encargada de dividirnos la cavidad torácica de la abdominal.

Se une a la parte inferior de la pared torácica. Es un músculo plano o ancho. Es innervado por el nervio frénico. Es el músculo inspirador más importante (como apunte fisiológico, podemos decir que el tetanus provoca la muerte por la contracción tetánica (permanente) de este músculo, entre otros, provocando un fallo respiratorio y la muerte por ahogamiento).

Hay una zona del pericardio unida al diafragma y cuando este se mueve, también se mueve el corazón. El diafragma también se une a las pleuras de los pulmones y cuando el diafragma se mueve, también lo hacen los pulmones. El diafragma, por la parte inferior se une al peritoneo.

Hay zonas débiles en el diafragma en que no hay fibras, tan sólo el peritoneo y el pericardio/pleura. Son lugares donde se pueden producir hernias. Estas zonas débiles son:

- Trígono lumbocostal o de Bochdaleck: es un espacio triangular que se encuentra en los extremos laterales posteriores del diafragma. Es un espacio donde contactan la pleura y el peritoneo. No pasa ninguna estructura a través suyo. Hay uno en cada lado.
- Trígono esternocostal o de Larrey: espacio triangular situado al lado del esternum. A través suyo pasan los vasos torácicos internos o mamarios internos.

El diafragma se origina en tres porciones óseas:

- Porción lumbar:
  - Pilar medial derecho (de L1-L4)
  - Pilar medial izquierdo (de L1-L3)
  - Pilar lateral: ligamento arqueado medial (desde el cuerpo de L1 a la apófisis transversa de L1) [arco del Psoas Mayor] | ligamento arqueado lateral (desde la apófisis transversa de L1 a la punta de la costilla 12) [Arco del cuadrado lumbar] | ligamento arqueado medio (une los dos pilares anteriores).
- Porción costal: de la costilla 12 hasta la costilla 7
- Porción esternal: apófisis xifoides del esternum.

El diafragma tiene más orificios por donde pasan elementos para comunicar las dos cavidades (torácica y abdominal), pero no hay una real comunicación entre tórax y abdomen ya que los orificios están tapados por los elementos que los cruzan y por tejido conjuntivo. Estos orificios son:

- Centro frénico o tendinoso: es la aponeurosis de inserción del diafragma. A través suyo pasa la vena cava inferior y el nervio frénico derecho, tiene un hiato no contráctil.
- Hiato aórtico: formado por el ligamento arqueado medio (une a los dos pilares mediales) y la columna vertebral. A través suyo pasan la arteria aorta y el conducto torácico linfático.
- Hiato esofágico: se encuentra en medio de las fibras musculares del pilar medial. Es un hiato con capacidad contráctil. A través suyo cruzan el esófago y los nervios vagos o pneumogástricos.
- Entre las fibras del pilar medial pasan: nervios esplácnicos mayores y menores, vena ácigos y vena hemiácigos.
- Entre el pilar medial y el lateral pasa el tronco simpático del abdomen.
- Además de la inspiración, el diafragma interviene en los actos de expulsión: defecar, toser, parir, vomitar, soplar, silbar, reír, estornudar y hablar.

### Músculos del abdomen

**Musculatura anterior:** recto del abdomen, músculo piramidal.

**Musculatura lateral:** músculos oblicuo externo, oblicuo interno y transverso del abdomen.

**Musculatura posterior:** músculo cuadrado lumbar y psoas en parte.

#### Músculo recto del abdomen:

**Origen:** Des de las costillas 5-7 y apófisis xifoides

**Inserción:** Pubis

**Inervación:** N. intercostales (VII-XII) y nervio iliohipogástrico (n. abdominogenital mayor)

**Movimientos:** Flexor del tronco, aumenta presión intraabdominal, músculo espirador, sujeta las visceras, elevador de la pelvis. Reduce la lordosis lumbar.

**Observaciones:** Tiene el anillo umbilical en su interior. Es un músculo poligástrico. A destacar la línea alba (tejido tendinoso que se forma en el punto de contacto de los dos rectos.

La línea alba está formada por la unión de las aponeurosis de inserción de los músculos de las paredes laterales. Pasan por delante o por detrás del músculo recto del abdomen formando la vaina de los rectos. 2/3 superiores: por delante de los rectos hay la aponeurosi del músculo oblicuo externo y la mitad del interno, mientras que por detrás encontramos la mitad del oblicuo interno, el transverso, la fascia transversal y el peritoneo. En el tercio inferior (tras cruzar la línea arqueada de Douglas) todas las aponeurosis de los músculos

abdominales son anteriores, mientras que posteriormente sólo hay la fascia transversal y el peritoneo.

### **Músculo piramidal:**

- Origen:** Pubis
- Inserción:** Línea alba
- Inervación:** Nervio subcostal (iliohipogástrico)
- Movimientos:** Tensa la línea alba
- Observaciones:** Falta en el 18% de los individuos

### **Músculo transverso del abdomen:**

- Origen:** De las costillas 7-12, las apófisis transversas de las lumbares, la cresta ilíaca, el ligamento inguinal.
- Inserción:** Línea alba y pubis (mediante el tendón conjunto)
- Inervación:** Nervios intercostales VII-XII, nervio iliohipogástrico, nervio ilioinguinal.
- Movimientos:** Sujeción de las vísceras, aumenta la presión intraabdominal, músculo espirador, actos de expulsión.
- Observaciones:** Tiene fibras en dirección transversal, horizontales. Es el más interno. Relación con la fascia transversal y peritoneo.

### **Músculo oblicuo interno:**

- Origen:** De la apófisis espinosa de L5-S1, la cresta ilíaca y ligamento inguinal.
- Inserción:** Costilla 12, apófisis xifoides, línea alba y pubis.
- Inervación:** Nervios intercostales VIII-XII, nervio iliohipogástrico, nervio ilioinguinal
- Movimientos:** Flexor ventral del tronco (bilateralmente), flexión lateral del tronco (unilateralmente), rotación del tronco (hacia el lado del músculo que se

contrae), sujeción de vísceras, aumenta presión intraabdominal, músculo espirador.

**Observaciones:** Delimita el cuadrilátero de Grynpeltt (límites: 12ª costilla, músculos autóctonos del dorso, músculo serrato posteroinferior y el oblicuo interno). Es un lugar donde se pueden producir hernias lumbares (en el fondo se ve el ligamento lumbocostal).

### **Músculo oblicuo externo:**

**Origen:** Costillas 5-12

**Inserción:** Línea alba, ligamento inguinal, cresta ilíaca

**Inervación:** Nervios intercostales V-XII, nervio iliohipogástrico.

**Movimientos:** Flexor ventral, flexor lateral, rotador contralateral (se gira al lado contrario del músculo que se contrae), sujeción de vísceras, aumenta la presión intraabdominal, músculo espirador.

**Observaciones:** Delimita el triángulo de Petit (límites: músculo dorsal ancho, oblicuo externo, cresta ilíaca). El fondo es el músculo oblicuo interno. Es una zona donde se producen hernias lumbares. Su inserción a nivel del pubis origina el ligamento inguinal. Es la única zona del cuerpo en la que los vasos pasan separados del nervio a causa de la cintilla iliopectínea.

### **Músculo cuadrado lumbar:**

**Origen:** Cresta ilíaca

**Inserción:** 12ª costilla y apófisis costales (transversas) de las vértebras lumbares.

**Inervación:** Nervio intercostal 12

**Movimientos:** Flexor lateral, músculo accesorio de la espiración.

### **Músculo psoas mayor:**

<b>Origen:</b>	Porción p
<b>Inserción:</b>	Costilla 12, apófisis xifoides, línea alba y pubis.
<b>Inervación:</b>	Nervios intercostales VIII-XII, nervio iliohipogástrico, nervio ilioinguinal
<b>Movimientos:</b>	Flexor ventral del tronco (bilateralmente), flexión lateral del tronco (unilateralmente), rotación del tronco (hacia el lado del músculo que se contrae), sujeción de vísceras, aumenta presión intraabdominal, músculo espirador.
<b>Observaciones:</b>	Delimita el cuadrilátero de Grynpeltt (límites: 12ª costilla, músculos autóctonos del dorso, músculo serrato posteroinferior y el oblicuo interno). Es un lugar donde se pueden producir hernias lumbares (en el fondo se ve el ligamento lumbocostal).

**Los flexores de cadera:** Aunque los flexores de cadera no son músculos abdominales, tienen su importancia a la hora de comprender la situación y la función de estos últimos de cara a una correcta realización de los ejercicios abdominales. El correcto trabajo abdominal precisa de aislar el trabajo de estos músculos, sin embargo en varios ejercicios del método estos se activan, pero lo importante es entender que los abdominales son los que deben marcar la pauta a la hora de realizar los diferentes ejercicios.

Los flexores de cadera conformados por el poas y el iliaco, contribuyen en el levantamiento de las piernas (flexión de cadera), junto con otros músculos, en el enderezamiento de la zona lumbar.

- Psoas mayor: Flexor primario de la cadera, ayuda a la estabilidad de la pelvis. Une el fémur y la espina lumbar, puede actuar ya sea en el muslo o en la columna vertebral, dependiendo de cual extremo del poas se fije; tiene una relación directa con la espina lumbar cuando actúa en combinación con otros músculos posteriores, al contraerse junto con esos músculos, puede actuar para alinear la espina lumbar en lugar de incrementar la lordosis.
- Iliaco: Asiste al poas en la flexión de cadera cuando se fija la pelvis. Cuando el fémur se fija, actúa para inclinar la pelvis anteriormente.

**Rotadores laterales de cadera (Rotadores externos):** Están conformados por músculos individuales que tienen su origen en varias porciones de la pelvis y se insertan en el trocánter mayor del fémur. Están conformados por:

- Glúteo mayor
- Piriforme
- Obturador externo
- Obturador interno

**Rotadores mediales (Rotadores internos):** Conformados por:

- Tensor de la fascia lata, que colabora con la flexión y abducción de la cadera.
- Glúteo menor: interviene en los movimientos de flexión, extensión, abducción y rotación externa de cadera.

**Grupo abductor de la cadera:** El balance de este grupo provee óptima estabilidad y movilidad a la cadera y en el área lumbo – pélvica.

- Glúteo medio. Su principal función es la abducción, pero contribuye a la flexión, extensión y rotación de la cadera.
- Tensor de la fascia lata. Realiza igual acción que el anterior.

**Grupo aductor de cadera:** De igual manera que los abductores, estos contribuyen en el proceso de estabilización de la cadera y en el área lumbo – pélvica.

- Aductor largo
- Aductor breve
- Aductor grande.

**Extensores de cadera:** El glúteo mayor es el principal extensor de la cadera, actúa en la rotación lateral de la cadera. Puede activar la pelvis inclinándola posteriormente. Como también en la rotación medial. Juega un papel importante como estabilizador de las articulaciones de la cadera y la rodilla durante la posición de pie y mientras se camina.

Es un músculo específico del cuerpo humano que mantiene el tronco erguido. Es uno de los más gruesos del organismo y el más grueso de la cadera.

- Las fibras superiores: Abductoras



- Las fibras inferiores: Aductoras
- Todas las fibras: Extensoras y rotadoras externas (Pero si se flexiona la cadera fuertemente sus fibras pasan a hacerse flexoras). Su máxima eficacia se alcanza alrededor de los 90° de flexión.
- Es un gran estabilizador de la pelvis, especialmente en la contracción bilateral.
- El simple tono de los glúteos mayores nos mantiene erguidos, evitando que el tronco se vaya hacia delante de la pelvis, siendo un músculo muy específico del ser humano.
- Es un músculo **retroversor de la pelvis** y, por lo tanto, disminuye la hiperlordosis lumbar.

Con los 2 pies y el tronco fijos produce un aumento del ángulo de inclinación y se verticaliza la pelvis, interviniendo en acciones como el coito.

**El glúteo** mayor tiene un problema: Si se flexiona mucho la cadera lo alargamos de manera excesiva, por lo que al ser muy grueso se cansa fácilmente por necesitar grandes cargas energéticas. Es muy económico en posición bípeda, pero en flexión no es capaz de soportar más de 5 – 6 contracciones.

### **Cintura escapular**

- Trapecio. Responsable de la aducción horizontal, depresión y elevación de la escápula. La contracción simultánea de todas sus fibras aduce la escápula.
- Romboideos. Estos aducen la escápula. Cuando se fija la escápula, la contracción de los romboideos hala las vértebras lateralmente.
- Serrato anterior. Cubre la caja torácica lateralmente. Ayuda a mantener la escápula fija y funciona en abducción y rotación. Sus fibras se contraen cuando el brazo está empujando en contra de algún tipo de resistencia. Cuando la fuerza es aplicada, se contrae simultáneamente con las fibras medias del trapecio para estabilizar la escápula.
- Elevador escapular. Eleva la escápula y la rota internamente.

**Latísimo del dorso:** es ancho, triangular, cubre la mitad inferior del tronco. Se extiende desde la región inferior del tronco, luego a la cavidad axilar, para terminar en el húmero.

O: Procesos espinosos de las seis últimas vértebras torácicas. Aponeurosis toracolumbar, por su intermedio, procesos espinosos de las vértebras lumbares y cresta sacra media. Tercio posterior del labio externo de la cresta ilíaca. Cara externa de las costillas IX a XII. Cara dorsal del ángulo inferior de la escápula.

I: Fondo del surco intertubercular, por detrás y medialmente al pectoral mayor.

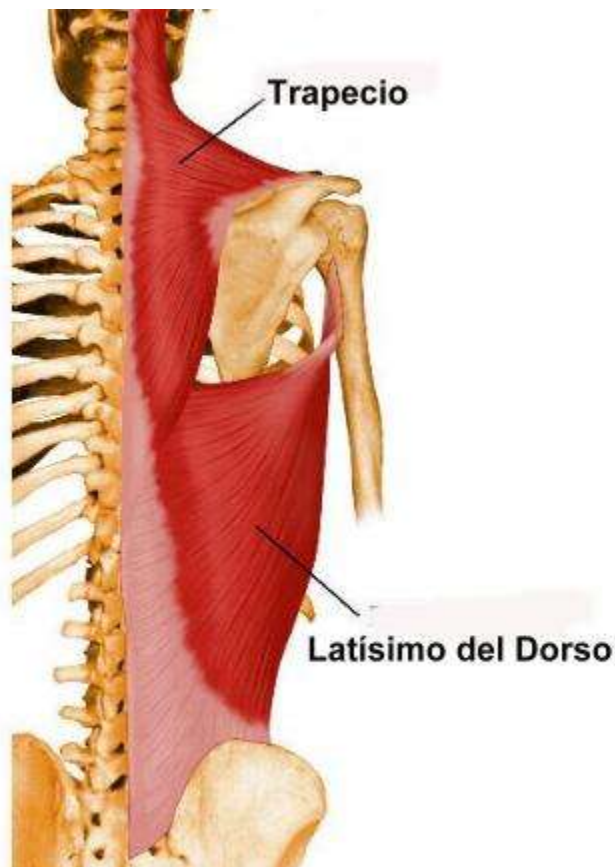A: Aductor, rotador medial y extensor del brazo. Actúa como músculo trepador al elevar el tronco.

**Trapezio:** es aplanado y triangular. Cubre la posterior del cuello y de la mitad superior del tronco. Es el mas superficial de la región cervicotorácica, ubicado superolateral. Se extiende desde el occipucio (inion) las últimas vértebras torácicas y en forma triangular con vértice en la articulación acromioclavicular. Es un músculo robusto especialmente en la región superior.

O: Tercio medial de la línea superior de la nuca y protuberancia occipital externa. Ligamento de la nuca. Procesos espinosos de la vértebras C7 a T12 y ligamentos supraespinales correspondientes.

I: Tercio lateral del borde posterior y parte vecina de la cara superior de la clavícula. Borde medial del acromion y vertiente superior del borde posterior de la espina de la escápula.

A: Elevador y rotador superior de la escápula por sus fibras superiores. Depresor y rotador superior de la escápula por sus fibras inferiores. Retractor de la escápula por sus fibras medias. Extensor del cuello y cabeza (acción reversa bilateral). Inflexor lateral y rotador heterolateral de la cabeza (acción reversa unilateral).



Los músculos romboides están situados en la parte inferior de la nuca y en la superior de la región dorsal, se extienden desde el raquis al borde medial de la escápula. Son aplanados y cuadriláteros, sus fibras se dirigen oblicuas abajo y hacia fuera.

**Romboides menor:** situado por encima del romboideo mayor.

O: Parte inferior del ligamento nuca. Proceso espinosos de las vértebras C7 y T1 y ligamentos supraespinales correspondientes.

I: Borde medias de la escápula, a nivel de la raíz de la espina.

A: Retractores y fijadores de la escápula. Elevadores y rotadores inferiores de la escápula.

**Romboides mayor:** concentra sus fibras en el ángulo inferior de la escápula.

O: Procesos espinoso de la vértebras T2 a T5 y ligamentos supraespinales correspondientes.

I: Borde medial de la escápula, desde la raíz de la espina hasta el ángulo inferior.

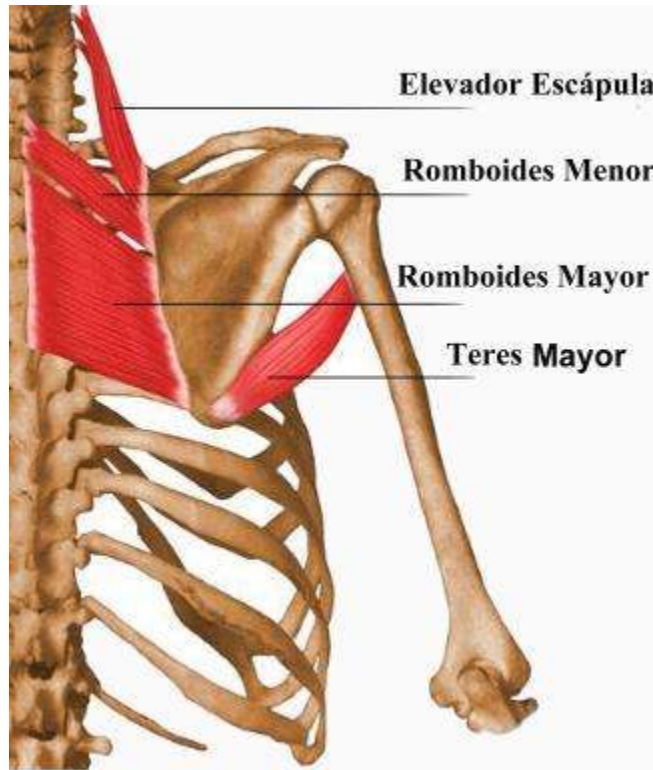
A: Retractores y fijadores de la escápula. Elevadores y rotadores inferiores de la escápula.

**Elevador de la escápula:** ubicada en la cara posterolateral del cuello. Se situa en la parte lateral de la nuca, subyacente al trapecio, une el ángulo superior de la escápula a la mitad superior de la columna vertebral.

O: Tubérculos posteriores de los procesos transversos de las vértebras C 1 a C4.

I: Ángulo superior y parte supraespinal del borde inediaj de la escápula.

A: Elevador y rotador inferior de la escápula. Extensor, inflexor lateral, rotador homolateral del cuello (acción reversa unilateral). Extensor del cuello (acción reversa bilateral).



**Subclavio:** Profundo, corto y fusiforme. El subclavio es pequeño de poca importancia funcional pero de interés topográfico. Se extiende desde la cara inferior de la clavícula a la primera costilla. Está oculto por la clavícula y el pectoral mayor.

O : Primer cartílago costal y parte vecina de la primera costilla

I : Surco de la parte media de la cara inferior de clavícula

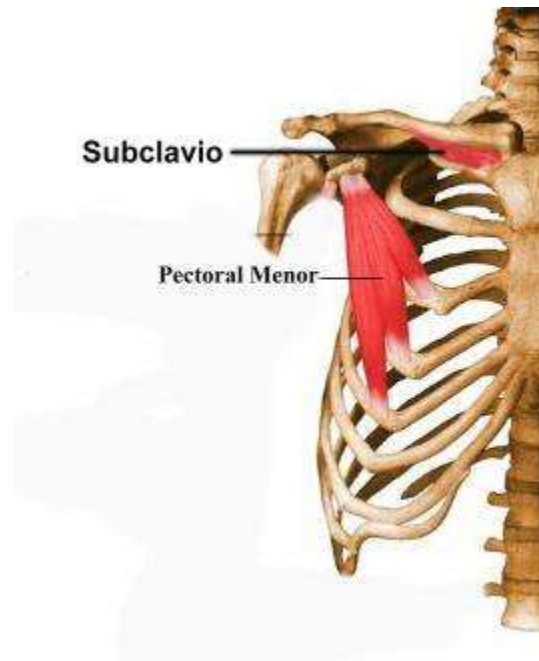
A: Estabilizador de la articulación esternoclavicular y depresor de la extremidad acromial de la clavícula.

**Pectoral Menor:** Profundo al pectoral mayor y de forma triangular. El pectoral menor forma parte de la pared anterior del hueco axilar.

O: Cara externa de 111 a V costillas

I: Proceso coracoides de la escápula

A: Depresor y rotador inferior de la escápula y protractor de la escápula.

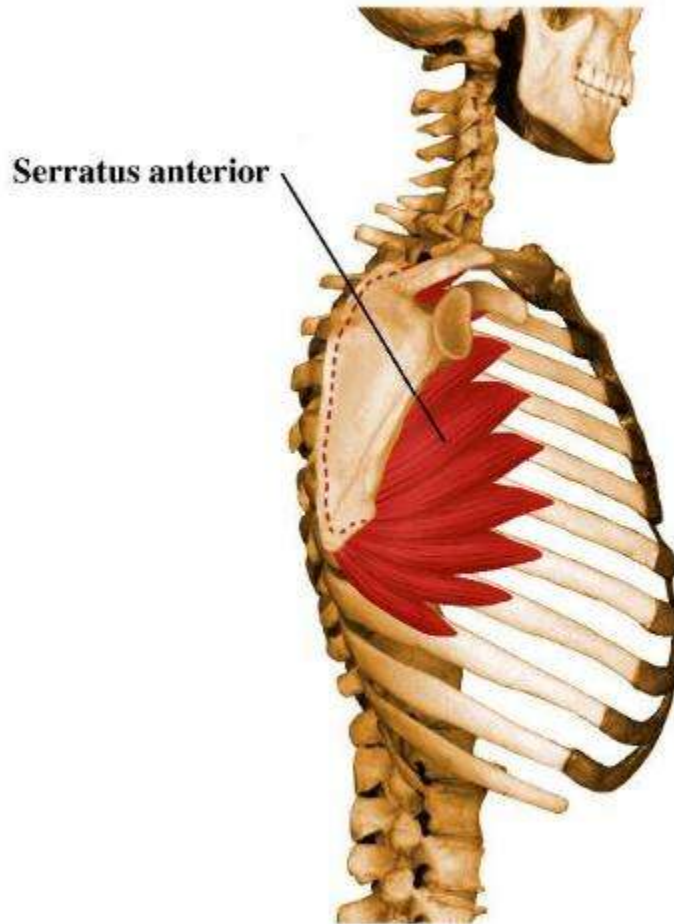


**Serrato Anterior:** Ancho y delgado, ubicado en la pared lateral del tórax. Es un músculo radiado que une el borde medial de la escápula a la caja torácica.

O: Cara lateral de las costillas I a VIII o I a X.

I: Estrecha superficie de la cara costal de la escápula, a lo largo del borde medial.

A: Fijador de la escápula a la pared torácica y protractor y rotador superior de la escápula.



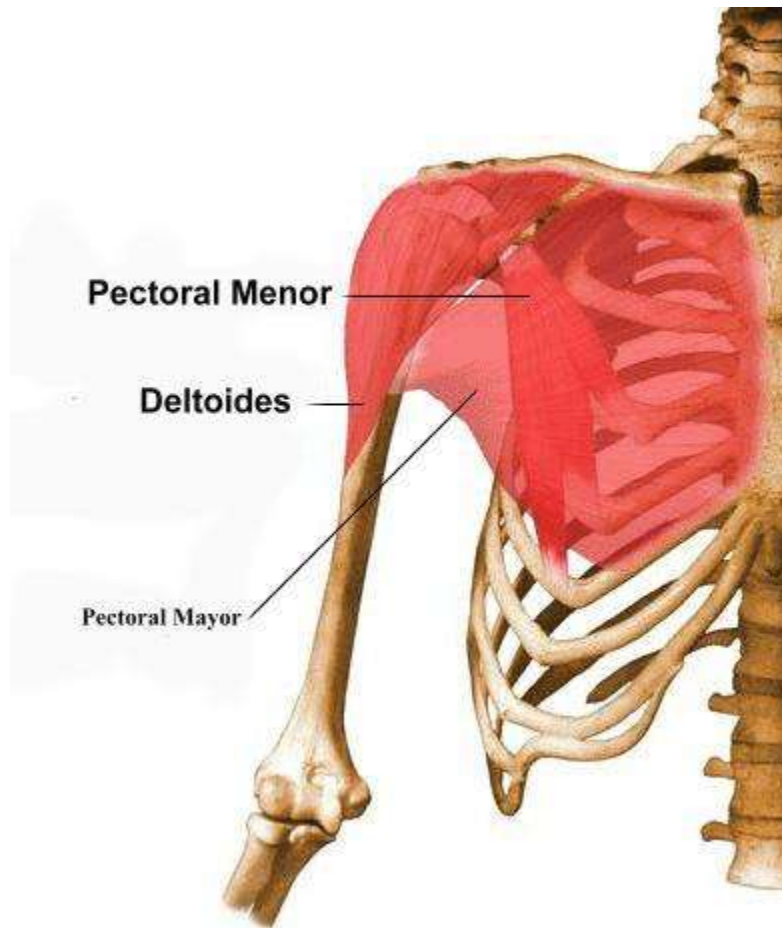
**Pectoral mayor:** ubicado en la porción anterolateral al tórax, ancho, aplanado y superficial. Son cuatro fascículos uno de los cuatro, el clavicular se une fuertemente al húmero. Los otros dos son toracohumerales y el último abdominal.

O: Mitad medial del borde anterior de la clavícula (cabeza clavicular) y cara anterior del manubrio y cuerpo esternal, seis primeros cartílagos costales y fascia abdominal (cabeza esternocostal).

I: Labio lateral del surco intertubercular.

A: Aductor y rotador medial de brazo, flexor del brazo (parte clavicular) y extensor del brazo (parte esternocostal).





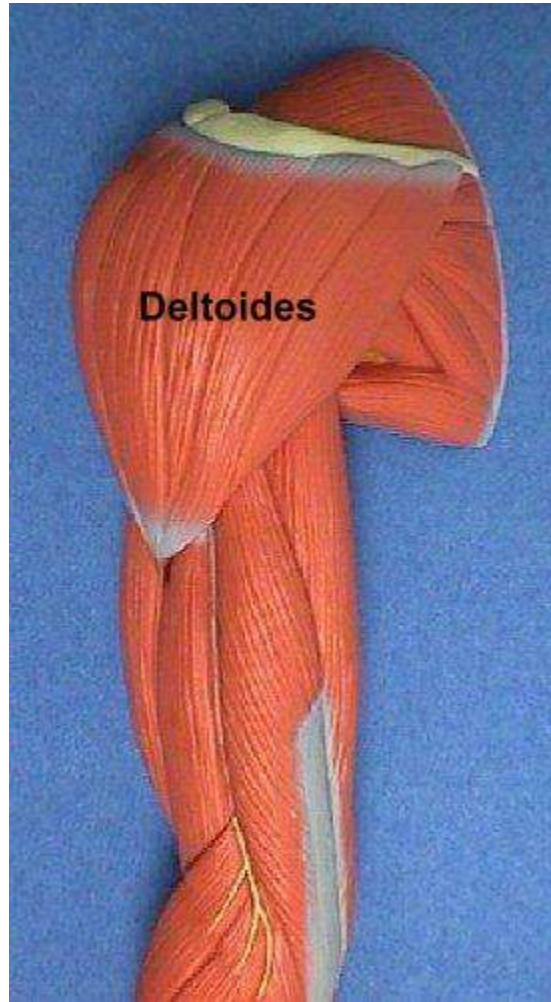
## ESCAPULARES

**Deltoides:** Voluminoso, en forma de semicono, cubre la porción superolateral del hombro. Tiene forma de semicono y rodea a la articulación humeral. Se extiende desde clavícula, acromión y espina hasta el húmero.

O: Tercio lateral del borde anterior y cara superior de la clavícula, apex y borde lateral del acromion y vertiente inferior del borde posterior de la espina de la escápula.

I: Tuberosidad deltoídea del húmero.

A: Abductor las fibras medias, flexor y rotador medial la por sus fibras anteriores y extensor y rotador lateral del brazo, por sus fibras posteriores.

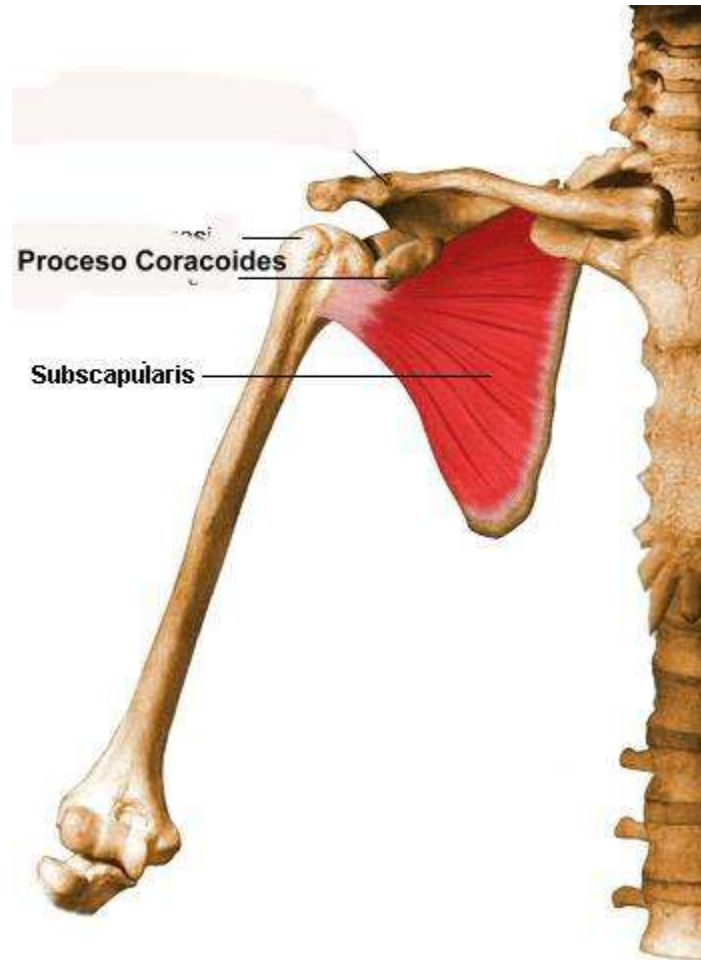


**Subescapular:** Grueso y triangular, cruza la cara anterior de la articulación. Es ancho y se extiende desde la cara anterior escapular hasta la extremidad superior del húmero.

O: Cara costal de la escápula

I: Tubérculo menor del húmero

A: Potente rotador medial del brazo.



**Supraespinoso:** Es delgado y redondeado cruza por encima de la articulación del húmero. Une la fosa supraespinosa a la extremidad superior del húmero, es profundo cubierto por el arco coracoacromial, el trapecio y deltoides.

O: Dos tercios mediales de la fosa supraespinoso.

I: Carilla superior del tubérculo mayor.

A: Inicial de la abducción del brazo.

**Infraespinoso:** Cruza por detrás de la articulación del hombro. Es aplanado y triangular, une la fosa infraespinosa de la escápula a la cara posterior de la extremidad superior del húmero. Es superficial, salvo adentro en donde está cubierto por los fascículos del trapecio y afuera donde pasa bajo el deltoides.

O: Tres cuartos mediales de la fosa infraespinosa.

I- Carilla media del tubérculo mayor del húmero.

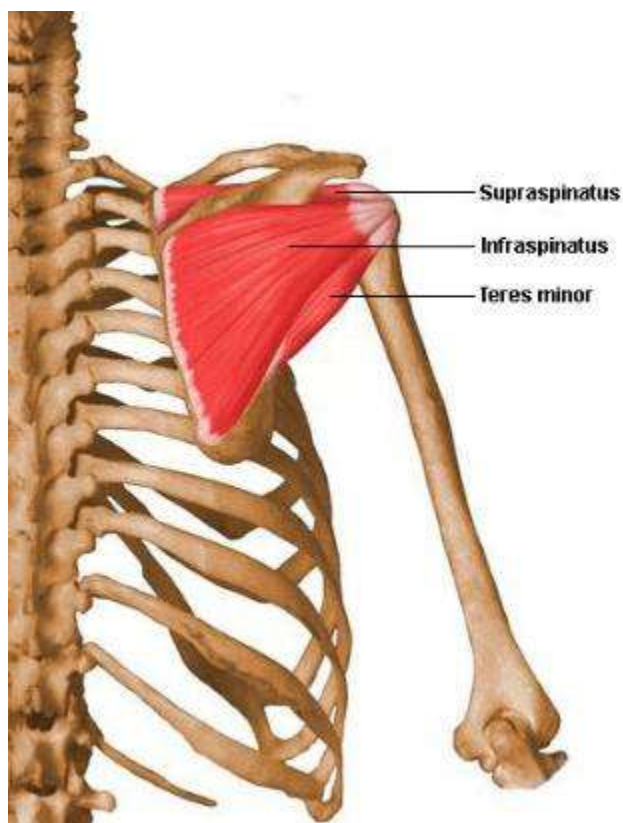
A-. Rotador lateral del brazo.

**Teres menor:** Profundo, superior al teres mayor. Pequeño músculo que se extiende desde el borde axilar del omoplato a la tuberosidad mayor del húmero, siguiendo el borde inferior del infraespinoso.

O: Dos tercios superiores del campo elevado de la cara posterior de la escápula, a lo largo del borde lateral.

I: Carilla inferior del tubérculo mayor del húmero.

A: Rotador lateral y extensor del brazo.

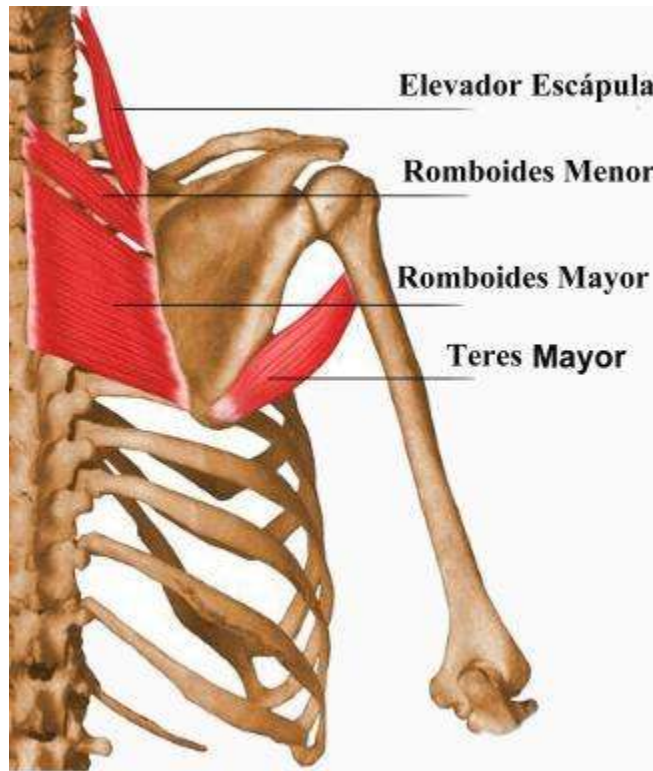


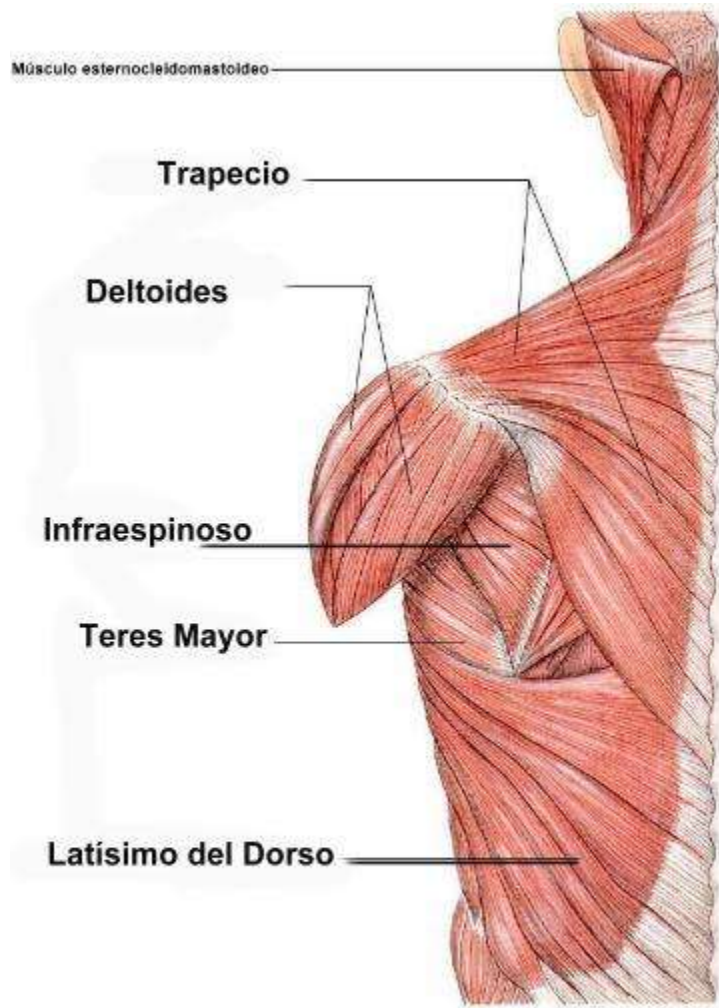
**Teres mayor:** Superficial, espeso y cruza la cara inferior de la articulación del hombro. Voluminoso, une el ángulo inferior de la escápula al surco intertubercular. Está cubierto por el latísimo del dorso y su borde superomedial se separa del teres menor para formar el triángulo de los teres.

O: Tercio inferior del campo elevado de la cara dorsal de la escápula, a lo largo del borde lateral y parte vecina del ángulo inferior.

I: Labio medial del surco intertubercular, una bursa separa el tendón del húmero.

A: Extensor, aductor y rotador medial del brazo.





Músculo esternocleidomastoideo

Trapecio

Deltoides

Infraespinoso

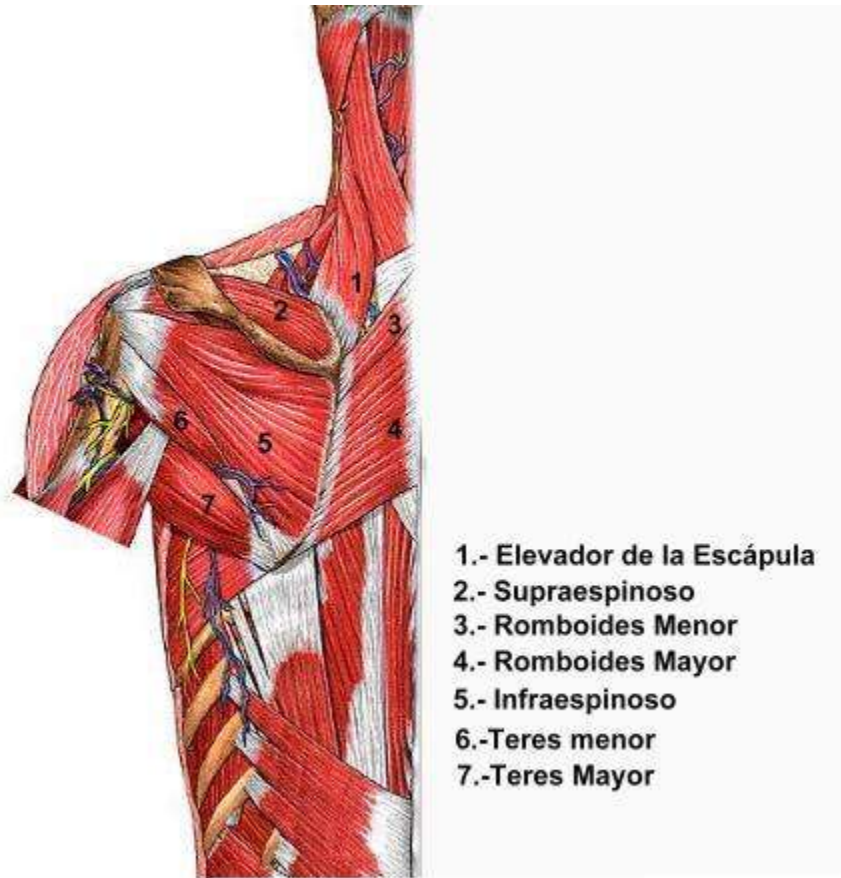
Teres Mayor

Latisimo del Dorso

Visión posterior

© saludalia.com





### **Músculos de la región glútea:**

1. Glúteo mayor: Es el más superficial de todos, cubre a los otros músculos glúteos a excepción del tercio posterior del glúteo medio, y crea un cojinete sobre la tuberosidad isquiática.

- Inserción proximal: En el ilion, detrás de la línea glútea posterior, cara dorsal del sacro y cóccix y ligamento sacro tuberoso.
- Inserción distal: La mayoría de las fibras se insertan en la tuberosidad glútea del fémur
- Acción principal: Extiende el muslo (sobre todo si esta flexionado) y contribuye a la rotación lateral; endereza el muslo y facilita el levantamiento desde la silla.

Los músculos pelvitrocantéreos son los que tienen inserción tanto en la región de la pelvis como en el trocánter del fémur. Estos son:

2. Glúteos medio y menor: Tienen forma de abanico y sus fibras siguen una misma dirección. El glúteo menor y la mayor parte del glúteo medio se encuentran en la profundidad del glúteo mayor, en la cara externa del ilion.

- Inserción proximal: Los dos se insertan en la cara externa del ilion y entre líneas glúteas; el medio entre la líneas glúteas anterior y posterior, y el menor entre líneas glúteas anterior e inferior.

- Inserción distal: En el trocánter mayor del fémur. El medio en la cara lateral y el menor en la cara anterior.

- Acción principal: Separa y rota medialmente el muslo; mantiene nivelada la pelvis cuando se levanta la pierna contralateralmente.

3. Músculo piramidal: Músculo estrecho con forma de pera, se encuentra en la pared posterior de la pelvis menor y detrás de la cadera.

- Inserción proximal: Cara anterior del sacro y ligamento sacrotuberoso.

- Inserción distal: Borde superior del trocánter mayor del fémur.

- Acción principal: Rota lateralmente el muslo extendido y separa el muslo flexionado, endereza la cabeza del fémur dentro del acetábulo.

4. Músculo obturador interno: Se localiza en la pelvis donde cubre casi toda la pared lateral de la pelvis menor.

- Inserción proximal: Cara pélvica de la membrana obturatriz y huesos circundantes:

- Inserción distal: cara medial del trocánter mayor (fosa trocantérica) del fémur.

- Acción principal: Rota lateralmente el muslo extendido y abduce el muslo flexionado, endereza la cabeza del fémur dentro del acetábulo.

5. Músculo géminos superior e inferior: Ayudan al obturador interno.

- Inserción proximal:  Superior: espina ciática.

- Inferior: tuberosidad isquiática.

- Inserción distal: cara medial del trocánter mayor (fosa trocantérica) del fémur.
  - Acción principal: Rota lateralmente el muslo extendido y separa el muslo flexionado, endereza la cabeza del fémur dentro del acetábulo.
6. Músculo obturador externo: No es propiamente tal parte de la región glútea pero si del grupo de los pelvitrocantéreos. Se sitúa en la profundidad del muslo, detrás del músculo pectíneo y de los extremos superiores de los músculos aproximadores.
- Inserción proximal: Bordes del orificio obturador y membrana obturatriz.
  - Inserción distal: Fosa trocantérica del fémur.
  - Acción principal: Rotación lateral del muslo; endereza la cabeza del fémur dentro del acetábulo.
7. Músculos cuadrado femoral: músculo cuadrangular, plano y corto se encuentra debajo del músculo obturador interno y los géminos.
- Inserción proximal: borde lateral de la tuberosidad isquiática.
  - Inserción distal: tubérculo cuadrado en la cresta intertrocántica del fémur y zona situada debajo.
  - Acción principal: Rota lateralmente el muslo; endereza la cabeza del fémur dentro del acetábulo.

Músculos femorales posteriores o isquiotibiales:

Músculo semitendinoso: Tiene un vientre fusiforme y un tendón largo, parecido a una cuerda.

- Inserción proximal: tuberosidad isquiática
- Inserción distal: cara medial de la parte superior de la tibia.
- Acción principal: Extiende el muslo, flexiona la pierna y la rota medialmente cuando se flexiona la rodilla; extienden el tronco con el muslo y la rodilla flexionadas.

Músculo semimembranoso: Este ancho músculo tiene una forma membranosa y aplanada en su inserción proximal en la tuberosidad isquiática. Su tendón se forma en la mitad del muslo.

- Inserción proximal: tuberosidad isquiática.
- Inserción distal: parte posterior del cóndilo medial de la tibia; la inserción que se refleja da el ligamento poplíteo oblicuo (para el cóndilo lateral del fémur).
- Acción principal: Extiende el muslo, flexiona la pierna y la rota medialmente cuando se flexiona la rodilla; extienden el tronco con el muslo y la rodilla flexionadas.

Músculo bíceps femoral: músculo fusiforme que tiene dos cabezas: una corta y una larga. La cabeza larga se transforma en un tendón en la parte inferior del muslo y se une a la cabeza corta, para llegar a la parte lateral de la fíbula.

Músculos del muslo:

Músculo cuádriceps (cuatro cabezas): Forma la prominencia principal de los músculos anteriores del muslo. Cubre casi toda la cara anterior y los lados del fémur y consta de 4 partes: recto femoral, vasto lateral, medio e intermedio. Los tendones de las 4 porciones del cuádriceps se unen en la parte distal del muslo para dar un tendón cuádricepsal único, robusto y ancho.

1. Recto femoral: Discurre de manera recta por el muslo.
  - Inserción proximal: Espina iliaca anteroinferior e ilion, encima del acetábulo.
  - Inserción distal: Base de la rotula y tuberosidad de la tibia a través del ligamento rotuliano.
  - Acción principal: Extiende la pierna por la rodilla y junto con el músculo ilíaco contribuye a flexionar el muslo por la rodilla. Como se inserta en el hueso coxal y en la tibia, el músculo recto femoral cruza dos articulaciones; de aquí que flexione el muslo por la cadera y extienda la pierna por la rodilla.

Músculos vastos: Los nombres de estos grandes músculos indican su posición alrededor del cuerpo femoral.

2. Músculo vasto lateral: Componente mayor del cuádriceps ocupa la cara lateral del muslo.

- Inserción proximal: Trocánter mayor y labio lateral de la línea áspera del fémur.
- Inserción distal: Base de la rotula y tuberosidad de la tibia a través del ligamento rotuliano.
- Acción principal: Extiende la pierna desde la rodilla.

3. Músculo vasto medial: Cubre la cara medial del muslo.

- Inserción proximal: Línea intertrocantérica y labio medial de la línea áspera del fémur.
- Inserción distal y acción principal para los 3 lo mismo.

4. Músculo vasto intermedio: se sitúa en la profundidad del recto femoral, entre el vasto medial y el lateral.

- Inserción proximal: caras anterior y lateral del cuerpo del fémur.

Músculos mediales del muslo: Los músculos mediales del muslo o grupo de aproximadores se encuentran en el compartimiento medial del muslo. Compuesto por:

1. Músculo aductor largo: Grande y con forma de abanico, es el más anterior del grupo de los aproximadores.

- Inserción proximal: cuerpo del pubis debajo de la cresta púbica.
- Inserción distal: Tercio medio de la línea áspera del fémur.
- Acción principal: aproxima el muslo.

2. Músculo aductor corto: se encuentra en la profundidad de los músculos pectíneo y aproximador largo.

- Inserción proximal: Cuerpo y ramo inferior del pubis.
- Inserción distal: Línea pectínea y parte proximal de la línea áspera del fémur.
- Acción principal: aproxima el muslo y en cierta medida lo flexiona.

3. Músculo aductor mayor: Es el más voluminoso del grupo de los aproximadores y se caracteriza por ser un músculo triangular, compuesto por una parte carnosa y otra tendinosa.

- Inserción proximal:  Porción carnosa: rama inferior del pubis, rama del isquion.
  - Porción tendinosa: tuberosidad isquiática.
- Inserción distal:  Porción carnosa: tuberosidad glútea, tenia áspera, línea supracondílea medial.
  - Porción tendinosa: tubérculo del músculo aproximador del fémur.
- Acción principal: Aproxima el muslo.
  - Porción carnosa: flexiona el muslo.
  - Porción tendinosa: extiende el muslo.

5. **Músculo Grácil:** Es el más superficial de los músculos aproximadores, es el único que atraviesa la rodilla, llegando al borde medial de la tibia.

- Inserción proximal: Cuerpo y ramo inferior del pubis.
- Inserción distal: Parte superior del borde medial de la tibia.
- Acción principal: Aproxima el muslo, flexiona la pierna y ayuda a la rotación medial.

6. **Obturador externo:** Este músculo plano, relativamente pequeño, con forma de abanico, se encuentra en la profundidad de la cara superomedial del muslo.

- Inserción proximal: Bordes del orificio obturador y membrana obturatriz.
- Inserción distal: Fosa trocantérica del fémur.
- Acción principal: Rotación lateral del muslo; endereza la cabeza del fémur dentro del acetábulo.

### **Músculos de la pierna**

Los músculos de la pierna se dividen en tres grupos: anterior, lateral y posterior. Se hayan separados entre sí por el esqueleto de la pierna, la membrana interósea de la pierna y dos tabiques musculares (anterior y posterior) de la pierna; estos tabiques se extienden desde la cara profunda de la fascia de la pierna hasta los bordes anterior y posterior de la fíbula.

- Grupo muscular anterior

Comprende cuatro músculos que llenan el espacio situado entre la cara lateral de la tibia medialmente, la fibula y el tabique intermuscular anterior de la pierna lateralmente y la membrana interósea de la pierna posteriormente. Se hayan yuxtapuestos de medial a lateral en el siguiente orden: músculo tibial anterior, músculo extensor largo del dedo gordo, músculo extensor largo de los dedos y músculo tercer peroneo

1. Músculo tibial anterior

Largo, grueso y con forma de prisma triangular, se haya situado a lo largo de la cara lateral de la tibia y se extiende hasta el borde medial del pie.

Su inserción proximal es el cóndilo lateral y mitad superior de la cara lateral de la tibia y membrana interósea. Su inserción distal son las caras medial e inferior de la cuña medial y base del primer metatarsiano (Hallux).

Su acción es flexionar el pie e imprimirle un movimiento de aducción y de rotación medial.

2. Músculo extensor largo del dedo gordo

Delgado y aplanado transversalmente. Se sitúa lateral al músculo tibial anterior y se extiende desde la fíbula hasta la falange distal del dedo gordo.

Su inserción proximal es la parte media de la cara anterior de la fábula y membrana interósea. Su inserción distal es la cara dorsal de la base de la falange distal del dedo gordo.

Su acción es extender la falange distal del dedo gordo sobre la falange proximal y ésta sobre el primer hueso metatarsiano. Actúa luego sobre el pie, el cual flexiona imprimiéndole al mismo tiempo un movimiento de rotación medial.



### 3. Músculo extensor largo de los dedos

Es alargado y aplanado transversalmente, simple y muscular superiormente y dividido en cuatro tendones inferiormente. Se sitúa lateral a los músculos tibial anterior y extensor largo del dedo gordo, y se extiende desde los huesos de la pierna hasta los cuatro últimos dedos.

Su inserción proximal es el cóndilo lateral de la tibia y tres cuartos superiores de la cara medial de la fíbula y membrana interósea, y su inserción distal son las falanges media y distal de los últimos 4 dedos.

Su acción es ser extensor de los dedos, además flexiona el pie y le imprime un movimiento de abducción y rotación lateral.

### 4. Músculo tercer peroneo

Es alargado y aplanado transversalmente. Se sitúa lateral a la parte inferior del músculo extensor largo de los dedos y se extiende desde el tercio inferior de la fíbula hasta el quinto hueso metatarsiano. Es un músculo inconstante.

Su inserción proximal es el tercio inferior de la cara anterior de la fíbula y membrana interósea. Su inserción distal es el dorso de la base del 5º metatarsiano.

Su acción es flexionar el pie y al mismo tiempo lo coloca en abducción y en rotación lateral.

- Grupo muscular lateral

Este grupo comprende dos músculos: fibular largo y fibular corto. Estos dos músculos están situados en la cara lateral de la fíbula, entre los tabiques intermusculares anterior y posterior de la pierna, y se disponen en dos planos: uno profundo formado por el músculo fibular corto y otro superficial constituido por el músculo fibular largo.

#### 1. Músculo fibular corto

Es aplanado y penniforme, muscular superiormente y tendinoso inferiormente. Se halla situado en la parte lateral de la pierna y del pie, y se extiende desde la cara lateral de la fíbula hasta el quinto hueso metatarsiano.

Su inserción proximal es en los dos tercios inferiores de la cara lateral de la fíbula. Su inserción distal la cara dorsal del tubérculo situado en la cara lateral de la base del 5º hueso metatarsiano.

El músculo fibular corto produce movimientos de abducción y rotación lateral.

## 2. Músculo fibular largo

Es muscular superiormente y tendinoso inferiormente. Está situado lateral al músculo fibular corto, al cual recubre, y se extiende desde la parte superolateral de la pierna hasta la cara plantar del primer hueso metatarsiano.

Su inserción proximal es la cabeza y dos tercios superiores de la cara lateral de la fíbula y su inserción distal es la base del primer hueso metatarsiano.

El músculo fibular largo actúa sobre el pie y posibilita la extensión, la abducción y la rotación lateral. Además, al arrastrar posterior y lateralmente la base del primer hueso metatarsiano, tiende a aumentar la concavidad de la bóveda plantar.

- Grupo muscular posterior

Los músculos del grupo posterior están situados posteriormente al esqueleto de la pierna, a la membrana interósea de la pierna y al tabique intermuscular posterior de la pierna, que los separa de los músculos fibulares. Son ocho y están dispuestos en dos planos, uno profundo y otro superficial.

### Plano Profundo

Compuesto por cuatro músculos: músculo poplíteo, flexor largo de los dedos, tibial posterior y flexor largo del dedo pulgar. Los cuatro se hayan aplicados sobre el esqueleto. El músculo poplíteo está situado en la parte superior de la pierna; los otros tres, situados

inferiormente al músculo poplíteo, están yuxtapuestos y se extienden hasta la planta del pie. A estos cuatro músculos deben añadirse los músculos lumbricales.

### 1. Músculo poplíteo

Es un músculo corto, aplanado y triangular, situado posterior a la articulación de la rodilla. Sus fascículos se extienden desde el cóndilo lateral del fémur hasta la parte superior de la tibia.

Su inserción proximal es la cara lateral del cóndilo lateral del fémur y menisco lateral, y su inserción distal es la cara posterior de la tibia, encima de la línea sólea.

Este músculo flexiona la pierna y le imprime un movimiento de rotación medial

### 2. Músculo flexor largo de los dedos

Es alargado y se divide inferiormente en cuatro tendones. Es el más medial de los músculos del grupo posterior, y se extiende desde la tibia hasta la cara plantar de los cuatro últimos dedos.

Su inserción proximal es la parte medial de la cara posterior a la tibia, debajo de la línea sólea, y tendón ancho que llega a la fíbula, y su inserción distal es la base de las falanges distales de los últimos cuatro dedos

Flexiona los dedos y extiende el pie sobre la pierna. Desplazaría los dedos y la planta del pie medialmente si dicha acción no fuera contrarrestada por la del músculo cuadrado plantar

### 3. Músculos lumbricales

Los músculos lumbricales del pie constituyen pequeños fascículos musculares y fusiformes, análogos a los de la mano y anexos a los tendones del músculo flexor largo de los dedos. Son cuatro y se denominan primero, segundo, etc., contado de medial a lateral. Están situados en la región plantar, entre los tendones del músculo flexor largo de los dedos, y termina en los tendones de los músculos extensores de los cuatro últimos dedos.

Estos músculos nacen en el ángulo de división de los tendones del músculo flexor largo de los dedos y se insertan en los tendones que limitan dicho ángulo. Excepcionalmente, el primer músculo lumbrical se inserta sólo en el borde medial del tendón del segundo dedo.

Desde su origen, los músculos lumbricales alcanzan el lado medial de la articulación metatarsofalángica correspondiente, donde continúan por medio de pequeños tendones, los cuales se fijan en la parte de la cara medial de la base de la falange proximal y en parte en el tendón correspondiente del músculo extensor por medio de una expansión tendinosa.

Este músculo, flexiona la falange proximal y extienden las otras dos.

#### 4. Músculo tibial posterior

Es aplanado y muscular superiormente y tendinoso inferiormente. Se sitúa entre el músculo flexor largo de los dedos, que se sitúa medialmente a él, y el músculo flexor largo del dedo gordo, que se halla lateralmente. Se extiende desde los dos huesos de la pierna hasta el borde medial del pie.

Su inserción proximal es la membrana interósea, cara posterior de la tibia, debajo de la línea sólea y cara posterior de la fíbula; y su inserción distal es el tubérculo del escafoides, cuñan y cuboides y bases de los 2º, 3º y 4º metatarsiano

Es aductor y rotador medial del pie.

#### 5. Músculo flexor largo del dedo gordo

Es el más lateral de los músculos del plano profundo, es alargado y grueso, muscular superiormente y tendinoso inferiormente. Esta situado entre el músculo tibial posterior y los músculos fibulares, y se extiende desde la fíbula hasta el primer dedo.

Su inserción proximal esta en los dos tercios inferiores de la cara posterior de la fíbula y parte inferior de la membrana interósea, y su inserción distal es la base de la falange distal del dedo gordo.

Flexiona la falange distal del dedo gordo sobre la falange proximal, y ésta sobre el primer metatarsiano.

## Plano superficial

Consta de dos músculos: el tríceps sural y el plantar

### 1. Músculo tríceps sural

Constituye una masa muscular voluminosa que forma por sí sola el abultamiento de la pantorrilla. Se compone de tres masas musculares: las cabezas lateral y medial del músculo gastrocnemio y el músculo sóleo. Estas tres masas se insertan inferiormente en el calcáneo por medio de un tendón común denominado tendón calcáneo (tendón de Aquiles).

Estos tres músculos están dispuestos superiormente en dos capas distintas: una profunda constituida por el músculo sóleo y otra superficial formada por las dos cabezas del músculo gastrocnemio.

- Músculo sóleo:

Es un músculo voluminoso y ancho, situado posteriormente al plano profundo de los músculos posteriores de la pierna. Desciende desde los huesos de la pierna hasta el tendón calcáneo. Presenta dos fascículos distintos, uno fibular y otro tibial.

Su inserción proximal se encuentra en la cara posterior de la cabeza de la fíbula, cuarto superior de la cara posterior de la línea sólea de la fíbula y el borde medial de la tibia. Su inserción distal esta en la cara posterior del calcáneo a través del tendón calcáneo.

- Músculo gastrocnemio

Está constituido por una cabeza medial y una cabeza lateral, las cuales se estructuran como dos masas musculares anchas, gruesas, aplanadas y de forma ovalada, separadas superiormente y unidas inferiormente. Este músculo es el más superficial de los músculos

de la pantorrilla; cubre el músculo sóleo y se extiende desde los cóndilos femorales hasta el tendón calcáneo.

Su inserción proximal se divide en dos: la cabeza lateral se inserta en la cara lateral del cóndilo lateral del fémur; y la cabeza medial se inserta en la cara poplítea del fémur, encima del cóndilo medial. En cuanto a su inserción distal se encuentra en la cara posterior del calcáneo a través del tendón calcáneo.

El músculo tríceps sural produce la extensión y determina también la aducción y la rotación medial del pie

## 2. Músculo plantar

Muy alargado y tendinoso en casi toda su extensión, el músculo plantar se halla situado entre los músculos gastrocnemios y sóleo, y se extiende desde el cóndilo lateral del fémur hasta el calcáneo.

Su inserción proximal esta en el extremo inferior de la línea supracondilea lateral del fémur y del ligamento poplíteo oblicuo. Mientras que su inserción distal se encuentra en la cara posterior del calcáneo a través del tendón calcáneo.

Este músculo constituye el vestigio de un músculo que, en ciertos animales, presenta continuidad, pasando inferiormente al calcáneo, con la aponeurosis plantar. En el hombre tan sólo puede actuar como un débil auxiliar del músculo tríceps sural.

## Tendón Calcáneo

El tendón calcáneo (de Aquiles) resulta de la unión de los tendones de terminación de los músculos gastrocnemio y sóleo. Este tendón es el más voluminoso de los tendones del organismo. Desciende en vertical, estrechándose posteriormente a los músculos del plano profundo y a la articulación del tobillo. A la altura de esta articulación, el tendón alcanza su anchura mínima. Se ensancha más inferiormente y se inserta en la mitad inferior de la cara posterior del calcáneo. Una bolsa sinovial lo separa de la mitad superior de esta superficie ósea.

Las fibras de este tendón vertical no son rectilíneas, sino que están enrolladas en espiral, de tal manera que las fibras posteriores descienden inferior y lateralmente, mientras que las anteriores presentan oblicuidad inversa.

## **Músculos del pie**

### REGIÓN DORSAL.

Contiene a los músculos extensores de los dedos, son 2:

Músculo extensor corto de los dedos.

Nace en el calcáneo (hueso astragalocalcáneo), lateral y anteriormente al seno del tarso; y se dirige hacia los dedos segundo, tercero y cuarto. Su acción es extender las falanges proximales e inclinarlas lateralmente.

Músculo extensor corto del hallux.

Origen común al anterior, profundo al músculo extensor largo del hallux, se inserta en la falange proximal de este dedo. Su acción es extender la falange proximal del hallux.

### REGIÓN PLANTAR.

#### GRUPOS MUSCULARES: MEDIO, MEDIAL Y LATERAL.

GRUPO MUSCULAR MEDIO: Formado por 13 músculos. Dispuestos en 3 planos.

Plano profundo: músculos interóseos. Encargados de flexionar la falange proximal de los dedos.



Músculos interóseos dorsales: son 4 y ocupan los 4 espacios interóseos del metatarso. Van desde el metatarso a las falanges proximales del segundo, tercer y cuarto dedo. Se enumeran, contando de medial a lateral. Su acción es separar los dedos del eje del pie, es decir, del segundo dedo.

Músculos interóseos plantares: son 3, menos desarrollados que los anteriores, situados profundos a ellos y con un trayecto idéntico. Se enumeran de la misma forma. Su acción es aproximar los 3 últimos dedos al eje.

Plano medio: formado por 4 músculos lumbricales (correspondientes al plano profundo de los m. del grupo posterior de la pierna) y por el músculo cuadrado plantar.

Músculo cuadrado plantar: sus fibras van desde el calcáneo al tendón del músculo flexor largo de los dedos. Este músculo corrige la acción desviada del músculo flexor largo de los dedos, debido a su posición oblicua.

Plano superficial:

Músculo flexor corto de los dedos: va desde el calcáneo a los últimos 4 dedos. Su función es flexionar la falange media de los 4 últimos dedos por sobre la falange proximal.

GRUPO MUSCULAR MEDIAL: 3 músculos, dispuestos en 2 planos.

Plano profundo:

Músculo flexor corto del hallux: va desde la segunda fila del tarso hasta el hallux. Su acción es flectar el hallux.

Músculo aductor del hallux: lateral al anterior. Formado por 2 cabezas (oblicua y transversa). Una se inserta en el tarso y otra en el metatarso, dirigiéndose ambas al primer dedo. Su acción es actuar como flexor y aductor del hallux.

Plano superficial:

Músculo abductor del hallux: une al calcáneo con el dedo gordo. Flexiona y abduce al hallux.

GRUPO MUSCULAR LATERAL: 3 músculos, dispuestos en 2 planos.

Plano profundo:

Músculo flexor corto del dedo pequeño: se dispone desde la 2ª fila del tarso hasta el 5º dedo. Flecta la falange proximal del dedo pequeño.

Músculo oponente del dedo pequeño: va desde el tarso anterior hasta el quinto metatarsiano. Además, es inconstante.

Plano superficial:

Músculo abductor del dedo pequeño: se extiende desde el calcáneo hasta el dedo pequeño. Su acción es flectar y abducir el dedo pequeño.

RETINÁCULOS DEL TARSO.

Corresponden a láminas fibrosas que envuelven a los tendones de los músculos de la pierna, en la región del tobillo. Se asemejan a las correderas osteofibrosas y vainas sinoviales que envuelven a los tendones de la mano en la región de la muñeca. Las correderas osteofibrosas envuelven a los tendones flexores en la cara plantar de los dedos, mientras que las vainas tendinosas facilitan el deslizamiento de los tendones en las mismas

correderas osteofibrosas. Los retináculos del tarso son tres: anterior, lateral y medial; y se corresponden con los tendones de los grupos musculares de estas regiones en el tobillo.